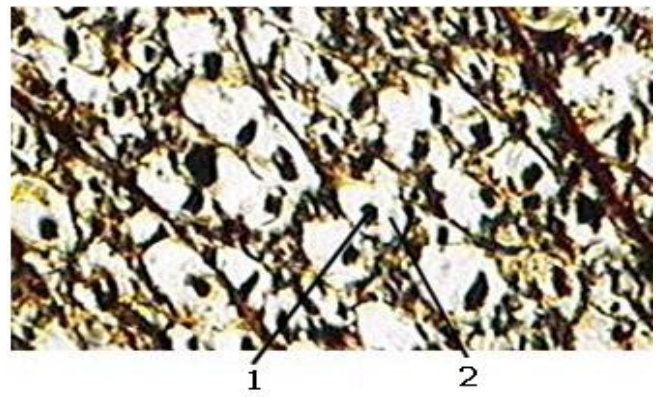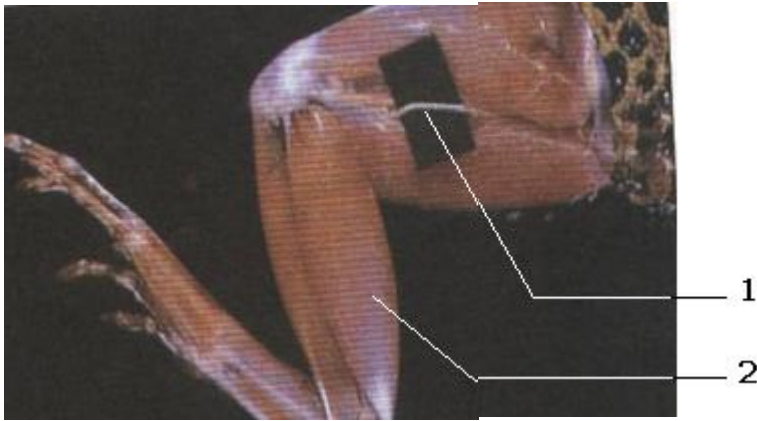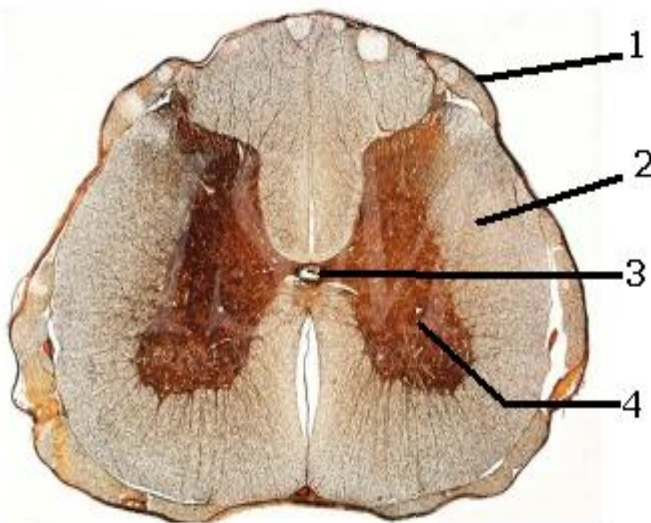


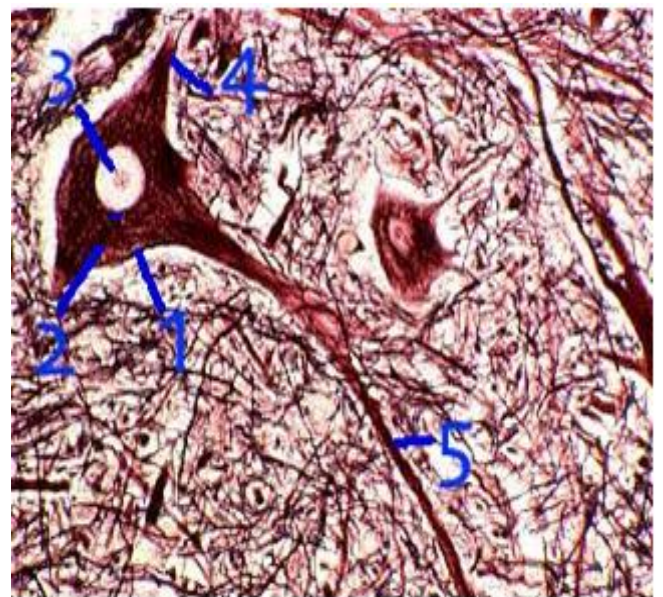
Sur un nerf isolé on place des électrodes excitatrices liées à un générateur par l'intermédiaire d'un amplificateur qui permet de régler l'intensité et la durée de l'excitation , on applique au nerf des excitations d'intensité croissante et on détermine pour chaque excitation le temps nécessaire à la réponse du nerf , les résultats obtenus sont représentés dans le tableau suivant :

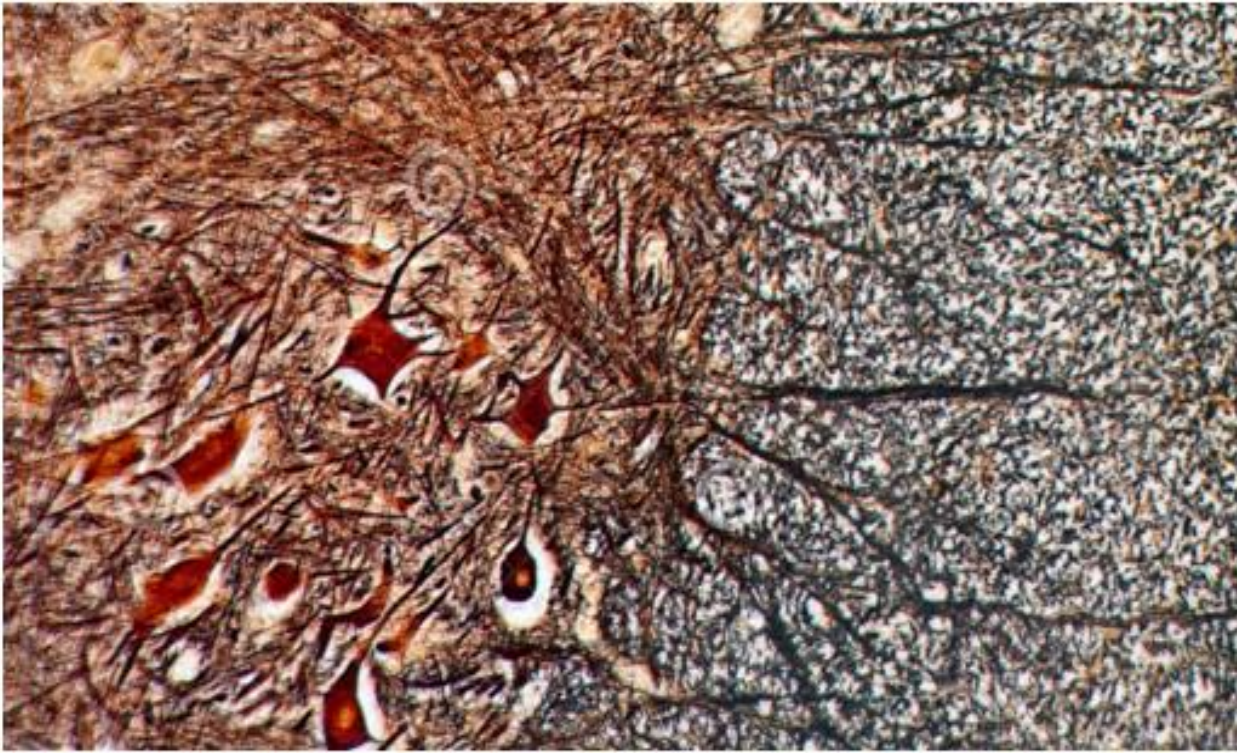
Intensité de l'excitation $I$ en $mV$	<35	35	37	40	47	55	65	94	112	120
Temps de l'excitation $t$ en $ms$	Ne répond pas	4	2	1.5	1	0.6	0.4	0.2	0.15	0.1

- 1- Sur un repère orthonormé, établir la courbe d'excitabilité du nerf  $I = f(t)$ ?
- 2- Déterminer graphiquement les caractéristiques de l'excitabilité de ce nerf?



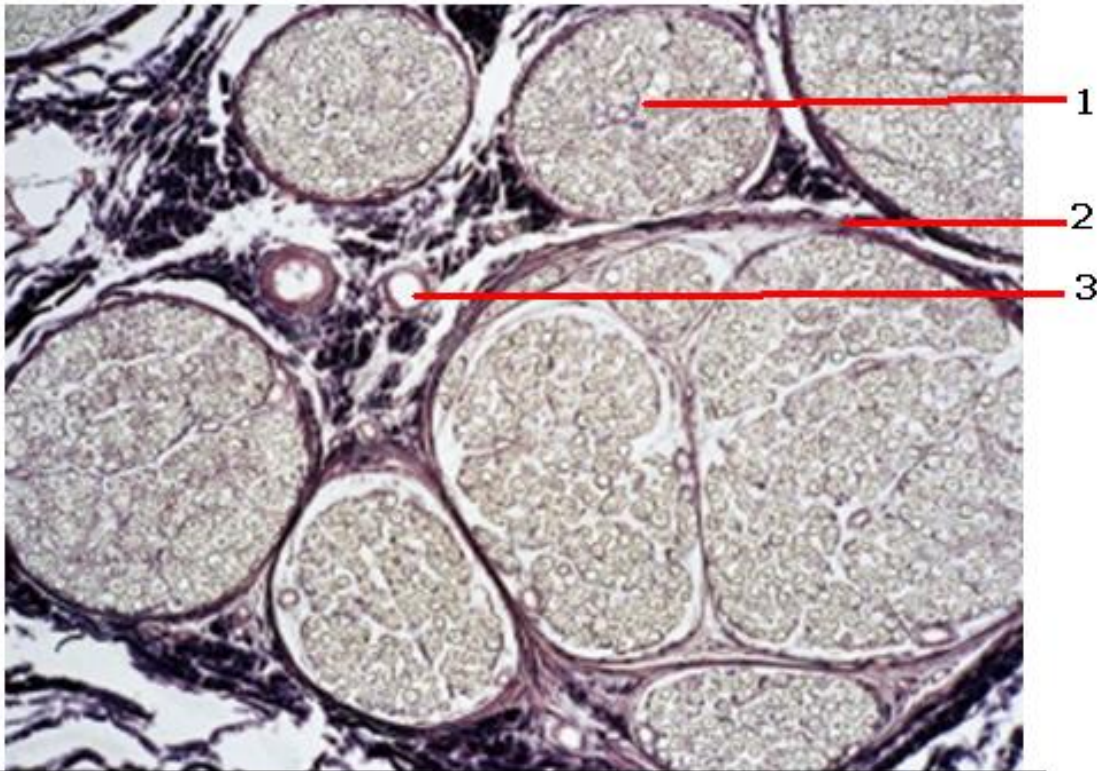
vue microscopique d'une coupe transversale dans la moelle épinière



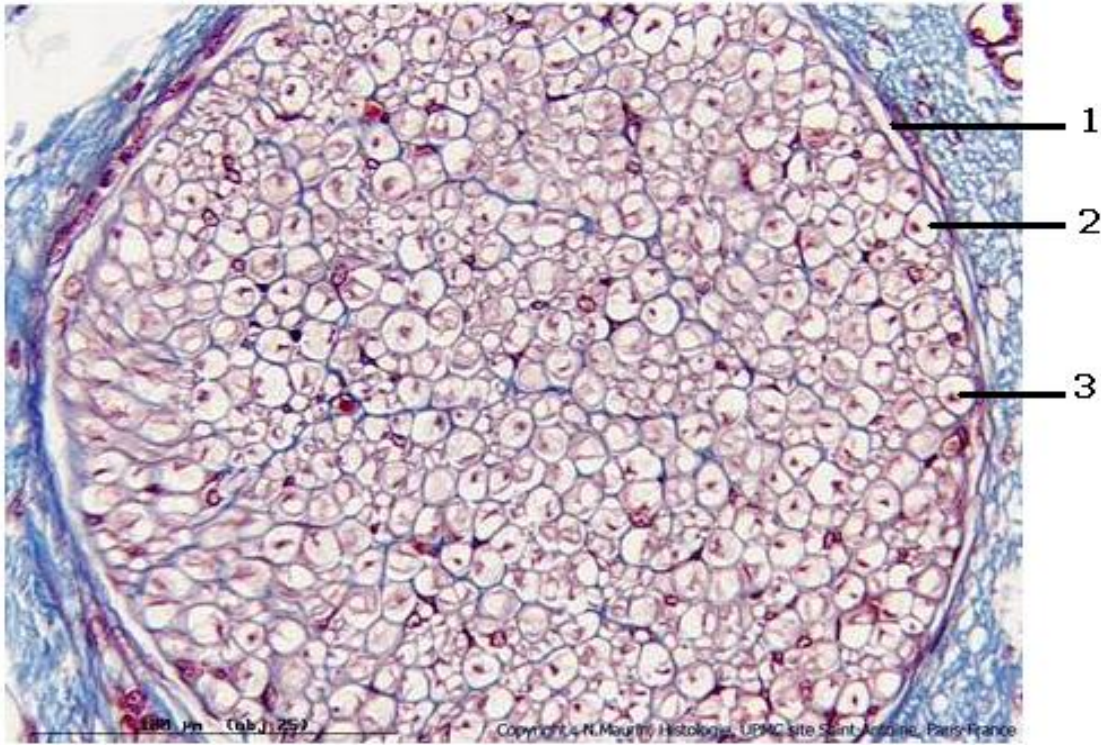


substance grise


substance blanche



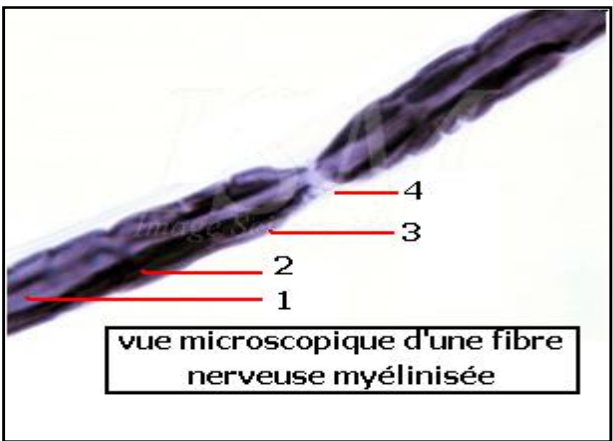
observation microscopique d'une coupe transversale du nerf



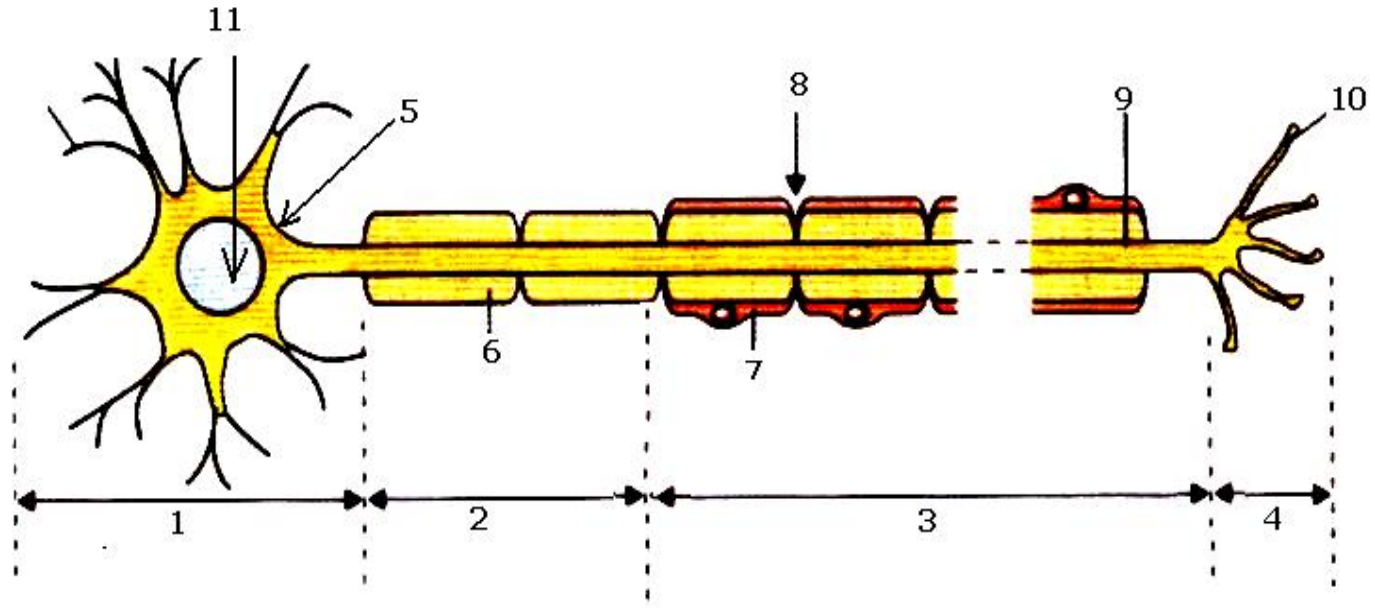
observation d'une coupe microscopique d'un faisceau de fibres nerveuses à fort grossissement

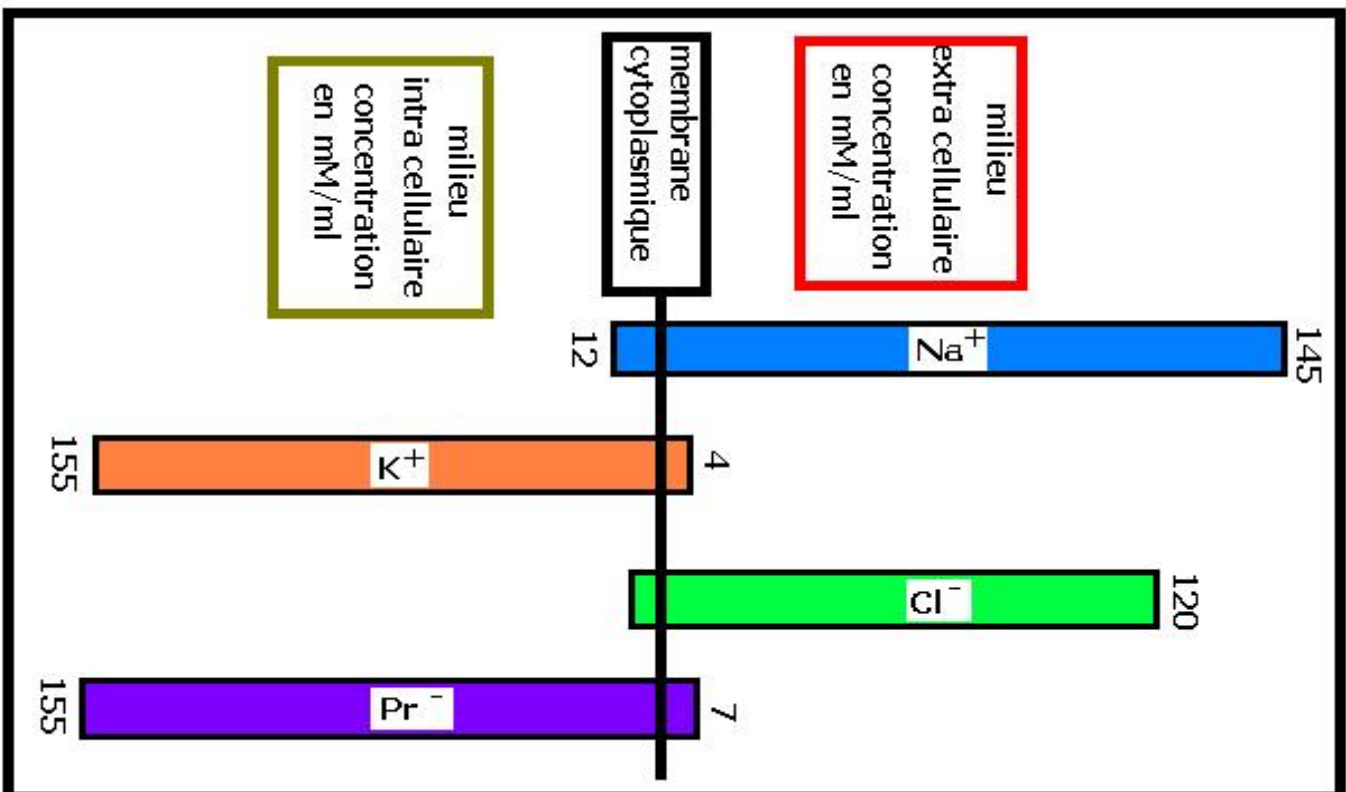
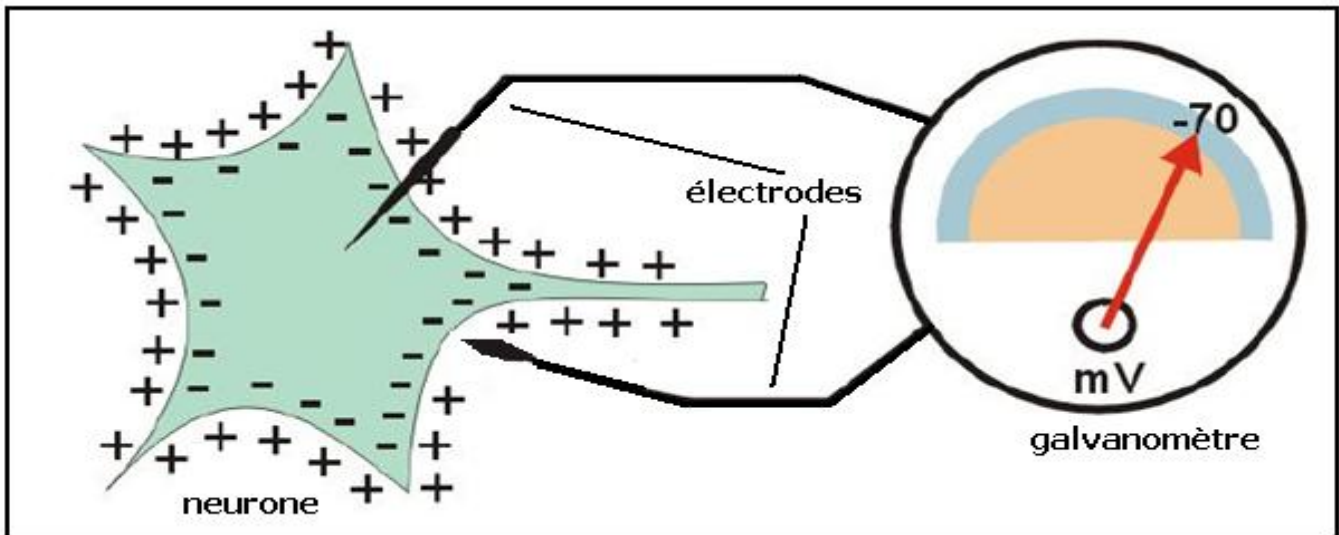
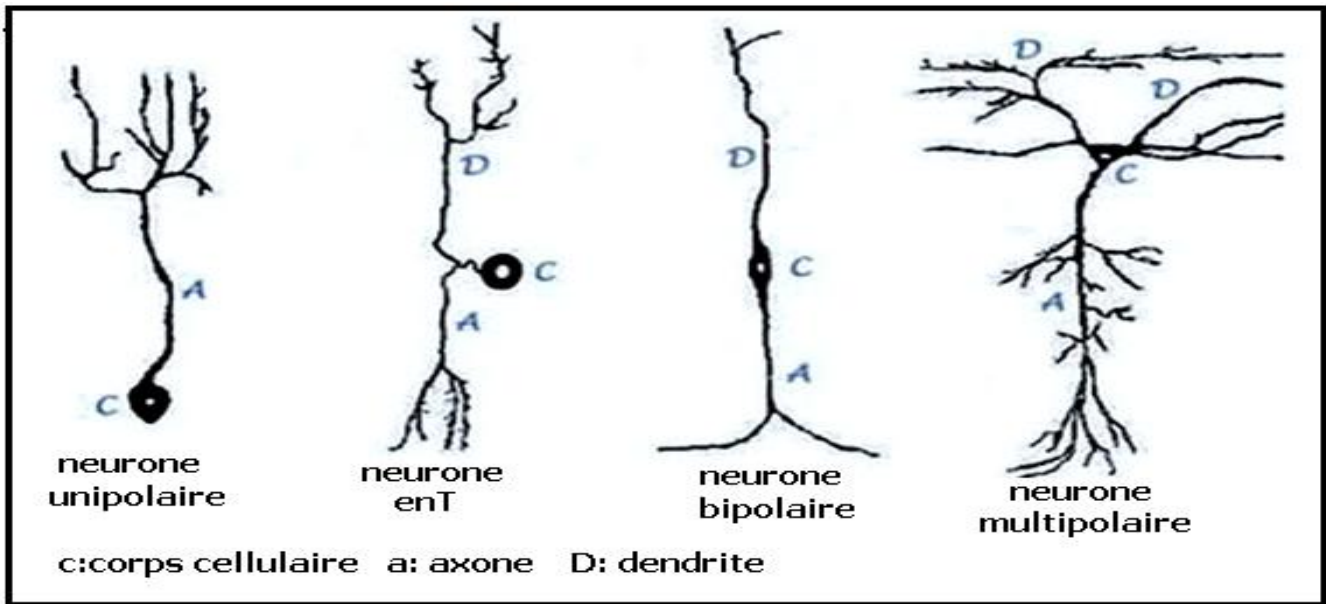


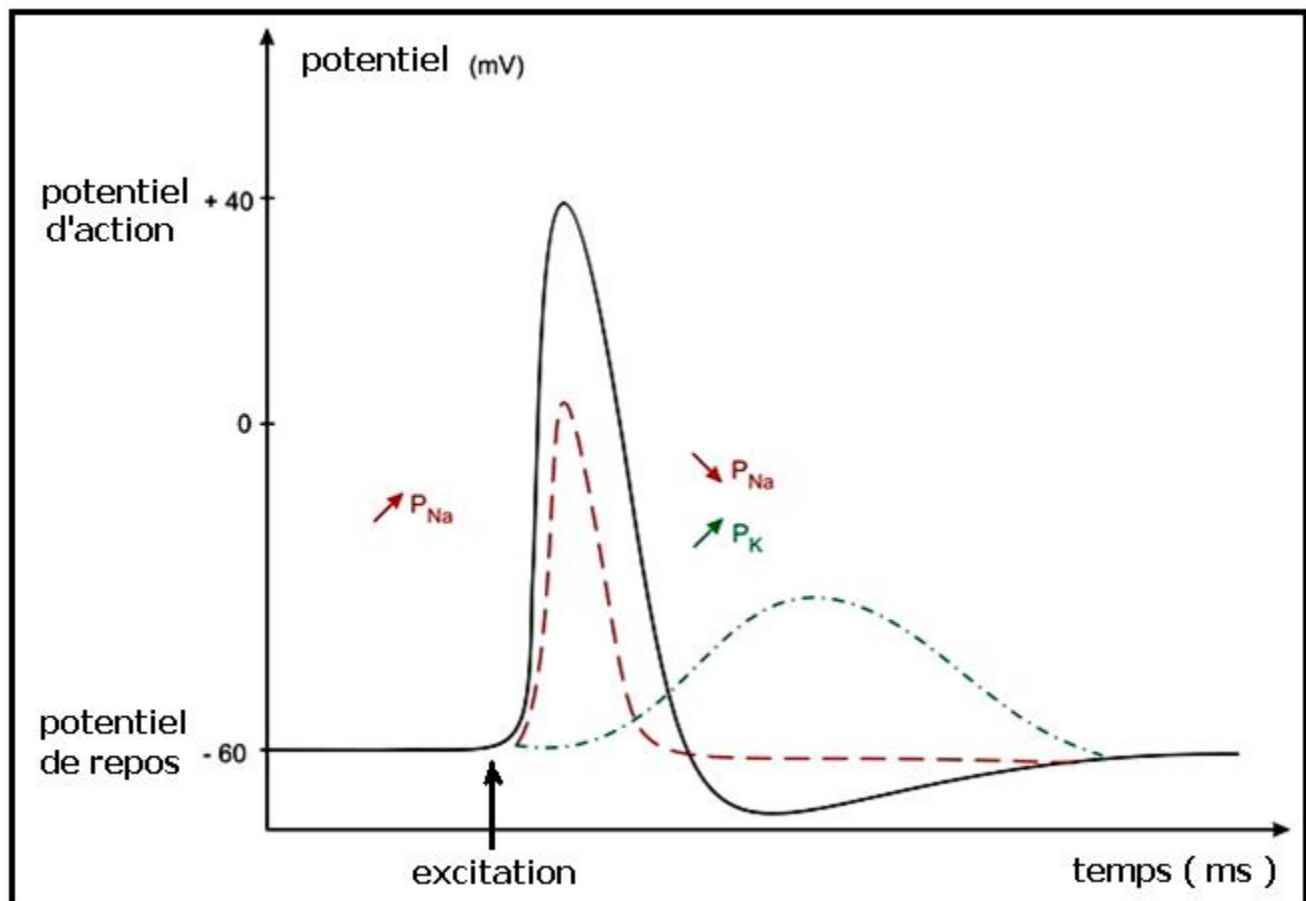
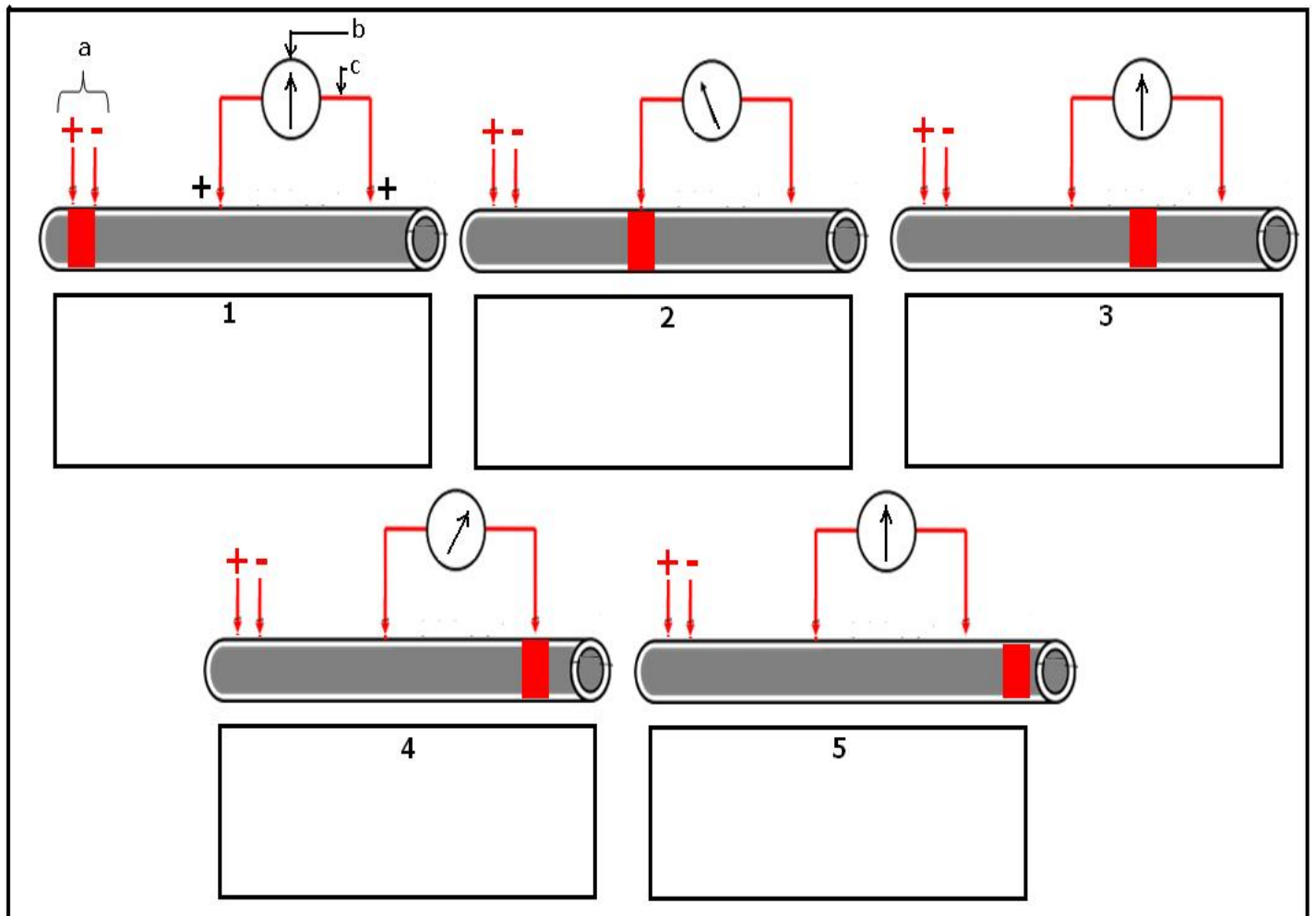
observation microscopique d'un nerf dilacéré

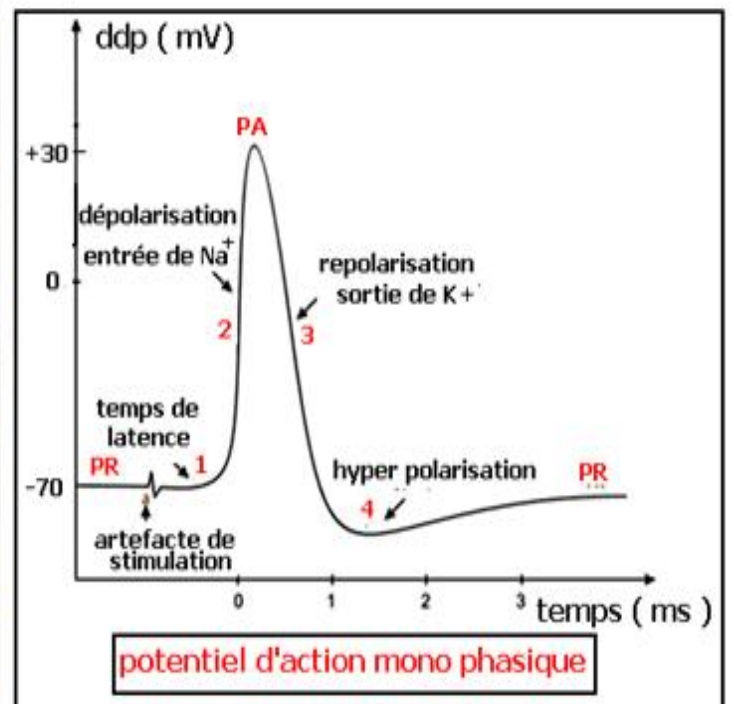
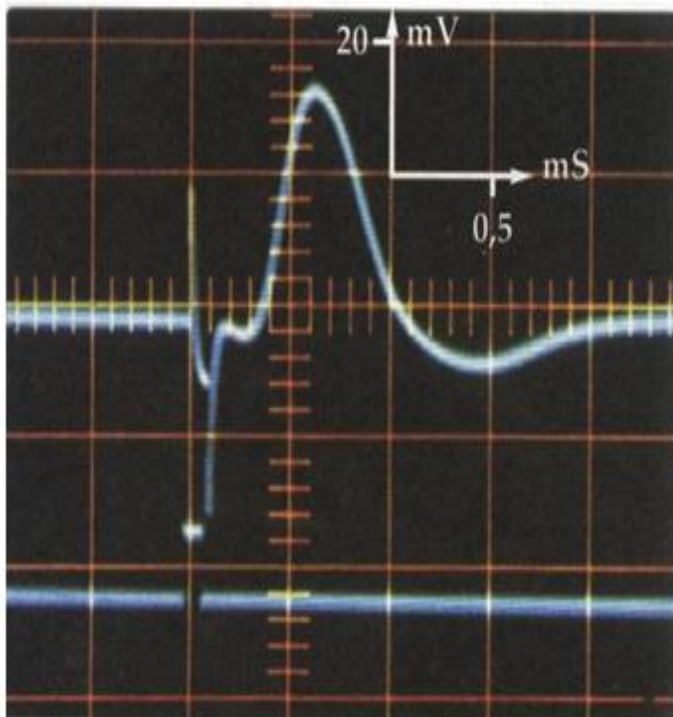
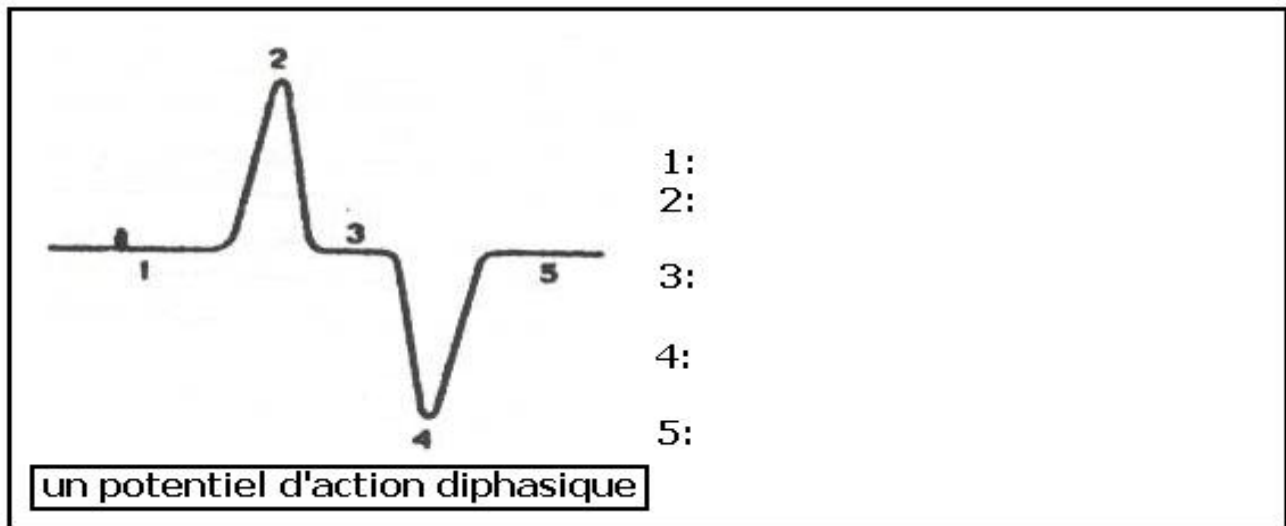
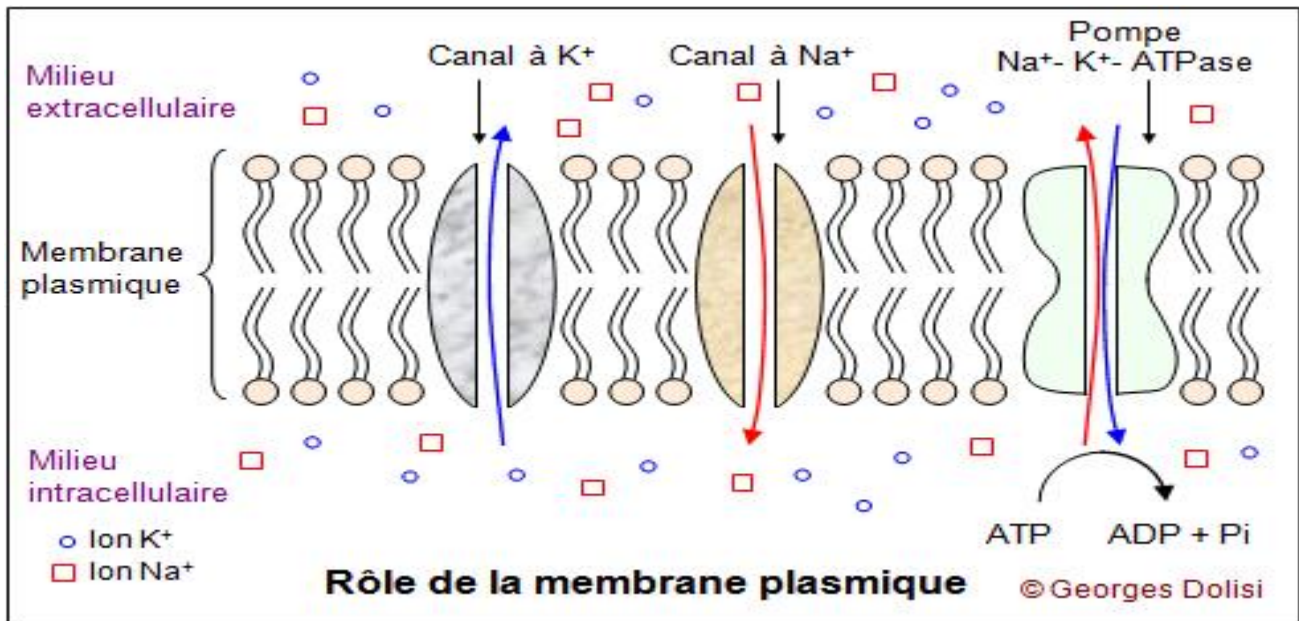


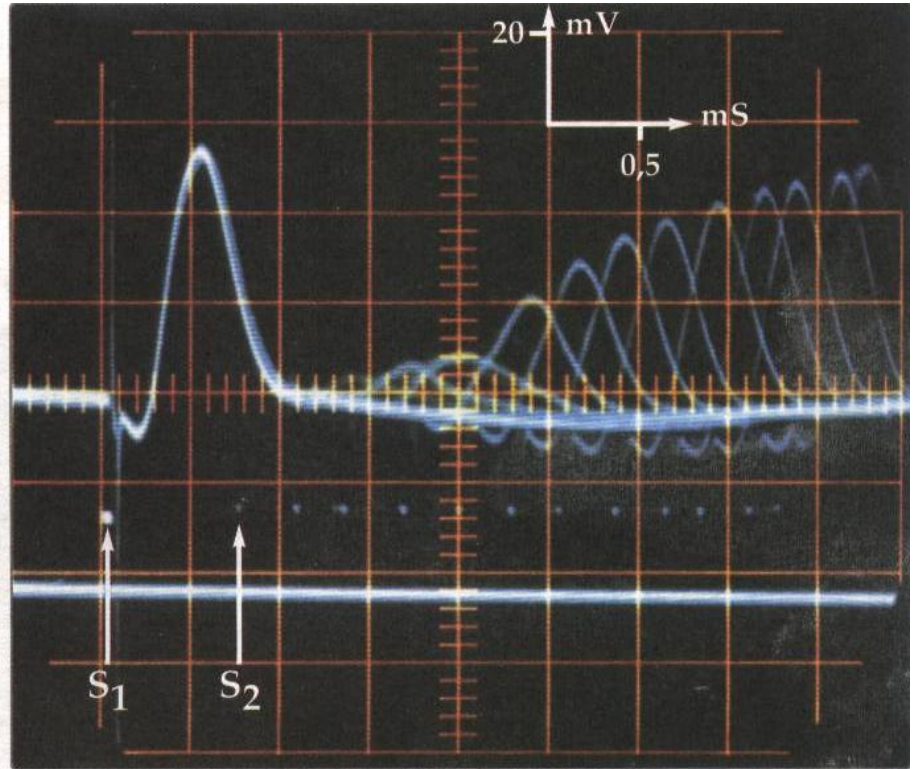
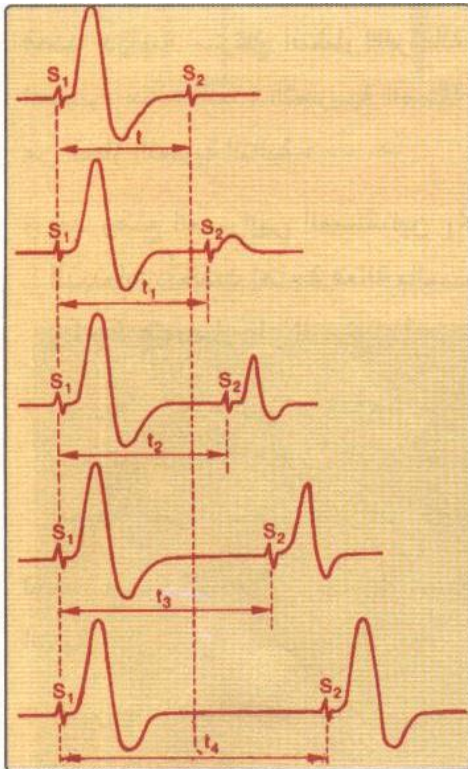
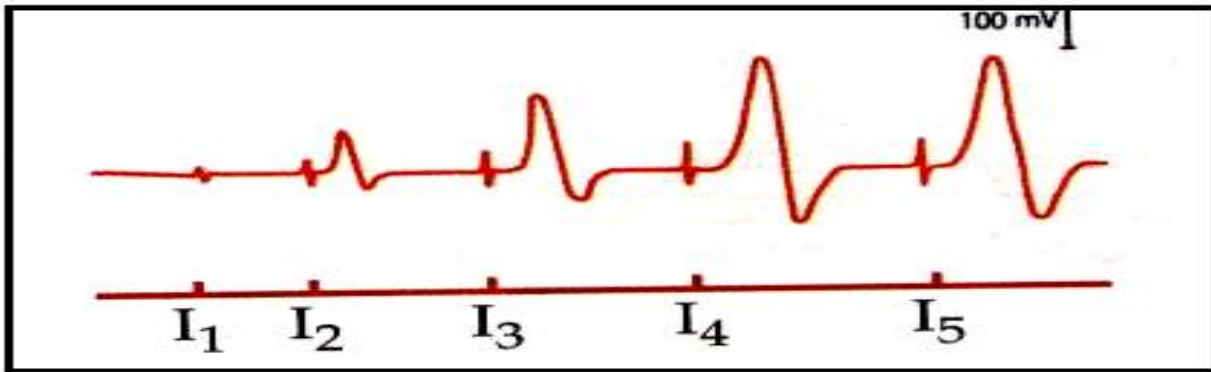
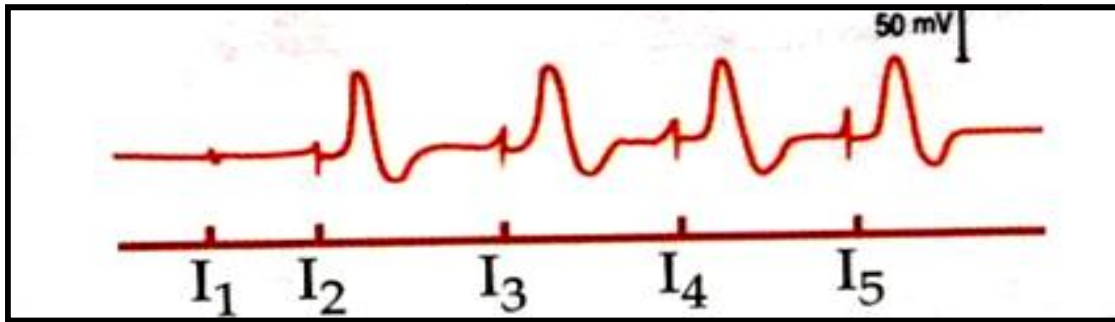
vue microscopique d'une fibre nerveuse myélinisée





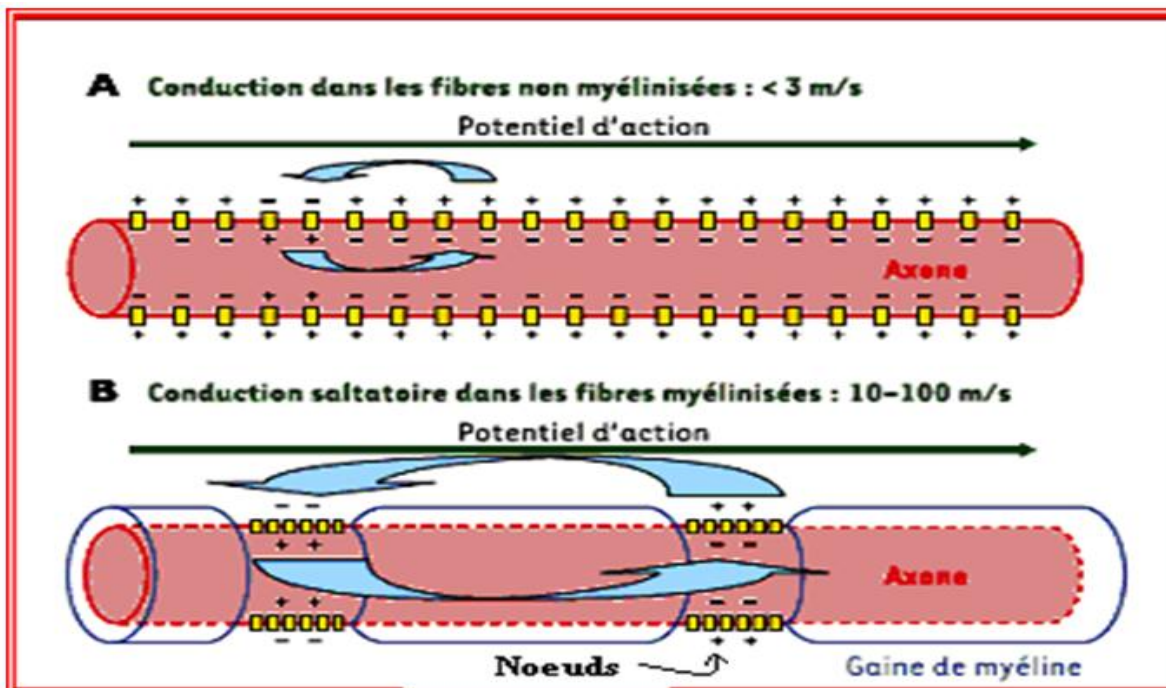
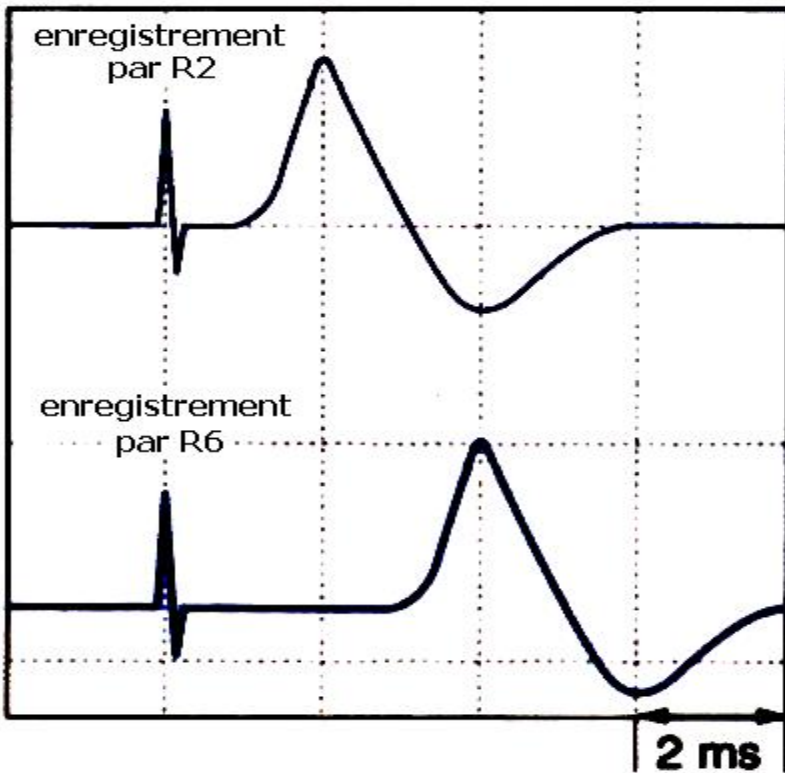
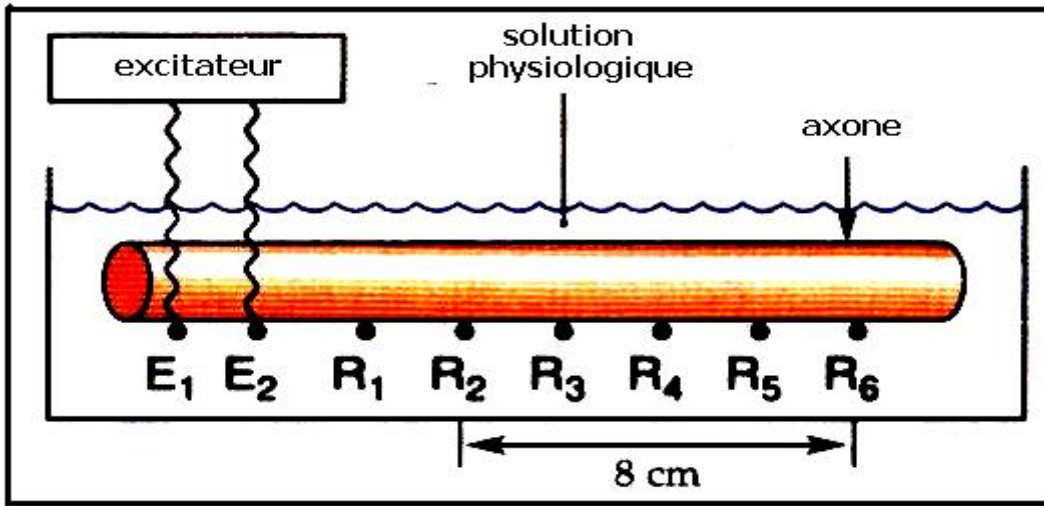


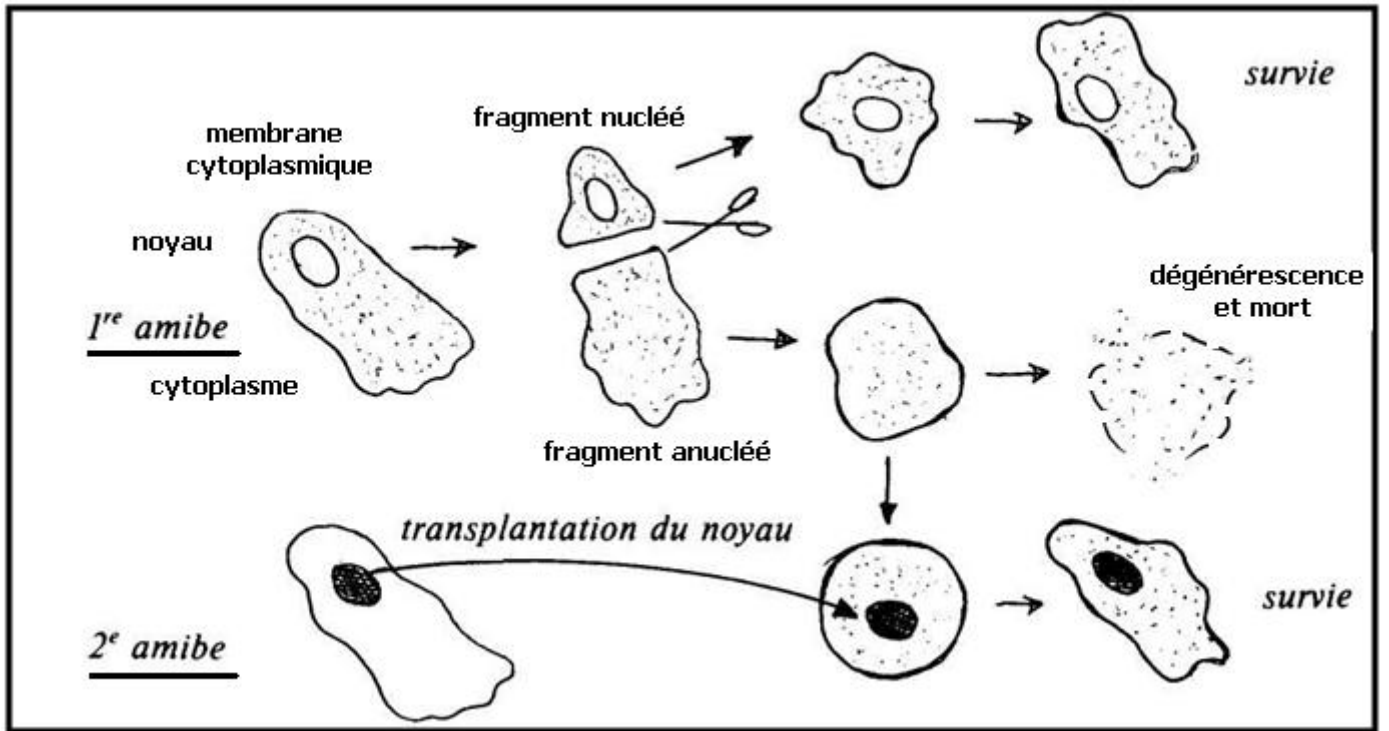




Types de fibres nerveuses	Le diamètre	Vitesse de conduction en $m s^{-1}$
Fibres nerveuses myélinisées de Mammifères	10 $\mu m$	60
	20 $\mu m$	120
Fibres nerveuses myélinisées du nerf sciatique de grenouille	10 $\mu m$	17
	20 $\mu m$	30
Axone géant amyélinisé du calmar	1 mm	33

Que peut-on déduire de l'analyse de ces mesures ?





expériences de sections	résultats observés par Waller	résultats observés par Magendie
	dégénérescence de la partie périphérique du nerf rachidien sectionné	perte de la sensibilité et de la motricité de la partie du corps innervée par le nerf sectionné
	dégénérescence de part et d'autre du ganglion spinal sectionné	perte de la sensibilité de la partie du corps innervée par le nerf sectionné
	dégénérescence de la partie périphérique de la racine antérieure sectionnée	perte de la motricité de la partie du corps innervée par le nerf sectionné

— section    ■ dégénérescence    ■ fibres nerveuses saines

